

Embolie pulmonaire



Contexte

L'embolie pulmonaire est l'obstruction thromboembolique partielle ou totale d'une artère pulmonaire. Il s'agit d'une affection grave nécessitant une prise en charge urgente : en l'absence de traitement, la mortalité à 1 mois a été évaluée à 12%.

Le diagnostic est suspecté sur la base du tableau clinique. Les scores cliniques ne permettent pas d'affirmer ou d'éliminer le diagnostic. Leur utilité est tout d'abord d'identifier une probabilité clinique faible, qui autorise la réalisation de D-dimères en ville (s'ils sont disponibles dans la journée). Ils peuvent aussi, lorsqu'ils mesurent une probabilité clinique élevée, encourager le praticien à entreprendre un traitement d'emblée, avant la réalisation des examens complémentaires diagnostiques.

L'ECG ne participe pas à établir la probabilité diagnostique clinique : il n'y a pas de signe ECG spécifique de l'embolie pulmonaire et un ECG normal n'élimine pas le diagnostic. L'ECG peut cependant être utile pour éliminer un diagnostic différentiel et pour diagnostiquer d'éventuelles complications.

Sa réalisation ne doit pas retarder une prise en charge rapide en cas de probabilité clinique intermédiaire ou élevée.



Signes cliniques

- Douleur thoracique de type pleurale, unilatérale, brutale
- Dyspnée
- Orthopnée
- Toux
- Sibilants respiratoires
- Hémoptysie
- Douleur dans un mollet ou une cuisse
- Fièvre modérée
- Tachycardie et tachypnée

Score de probabilité clinique de l'embolie pulmonaire (Score de Genève simplifié) ⁶	
Antécédents de TVP/EP	+1
Cancer actif	+1
Chirurgie ou fracture <1 mois	+1
Âge >65 ans	+1
Douleur à la palpation d'un trajet veineux profond et œdème unilatéral du membre inférieur	+1
Douleur unilatérale de jambe	+1
Hémoptysie	+1
Fréquence cardiaque 75-94/min	+1
Fréquence cardiaque >94/min	+2
<i>Total : 0-1 : Probabilité faible (8%) 2-4 : Probabilité intermédiaire (29%) >4 : Probabilité élevée (64%)</i>	



Signes ECG

Embolie pulmonaire	
Très en faveur du diagnostic :	∅
Plutôt en faveur du diagnostic :	<ul style="list-style-type: none">• Tachycardie sinusale• Aspect S_IQ_{III}T_{III} : onde S en D_I, onde Q en D_{III} et onde T négative en D_{III}• Déviation axiale droite• Bloc de branche droit
Plutôt en défaveur du diagnostic :	∅
Très en défaveur du diagnostic :	∅

NB : il n'y a pas de signe ECG spécifique de l'embolie pulmonaire et un ECG normal n'élimine pas le diagnostic.



Conduite à tenir

Si probabilité clinique élevée :

- Appeler le centre 15 pour prise en charge hospitalière en urgence
- Anticoagulation immédiate à dose curative

Si probabilité clinique intermédiaire :

- Appeler le centre 15 pour prise en charge hospitalière en urgence
- Anticoagulation immédiate à dose curative si délai d'adressage supérieur à 4 heures.

Si probabilité clinique faible et impossibilité de réaliser des D-dimères dans la journée :

- Appeler le centre 15 pour prise en charge hospitalière en urgence

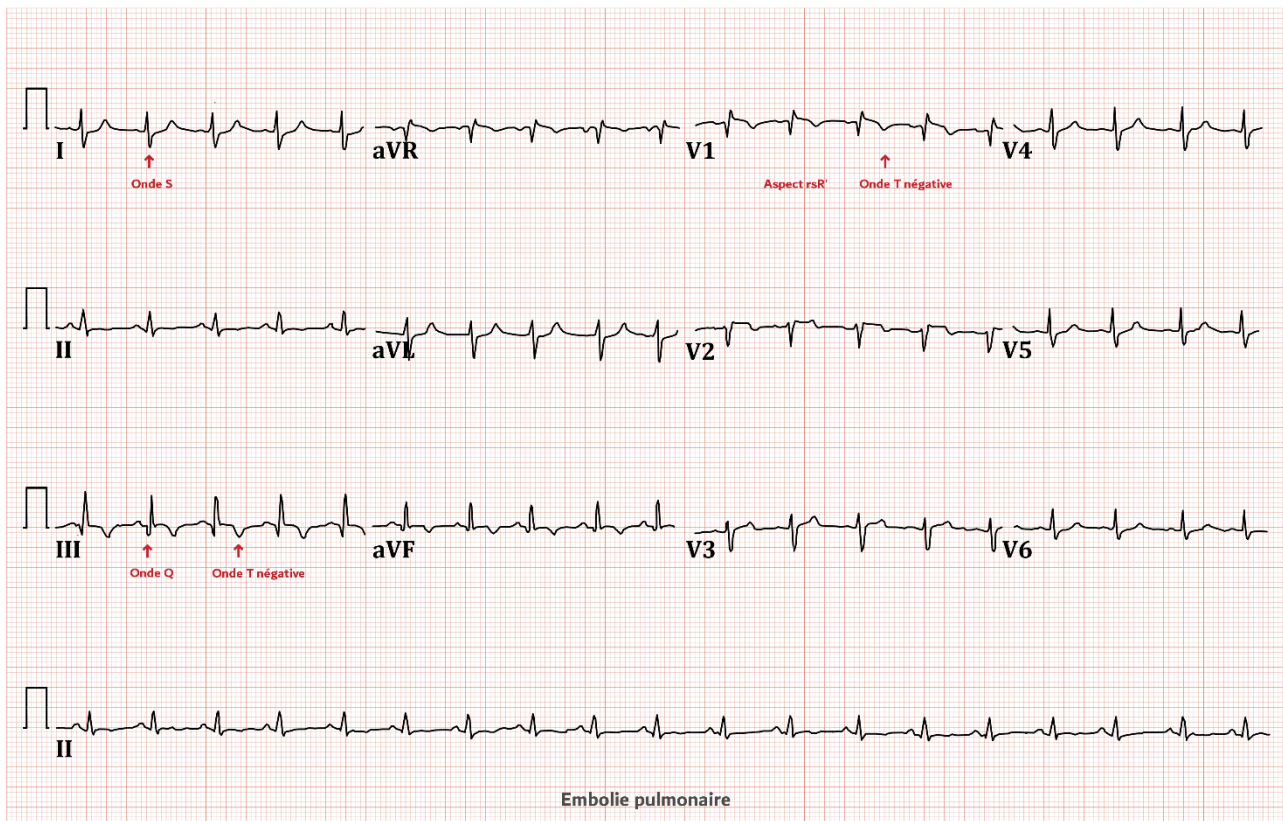
Si probabilité clinique faible et possibilité de réaliser des D-dimères dans la journée :

- Réaliser des D-dimères :
 - Si les D-dimères sont positifs : **Adresser le patient aux urgences**
 - Si les D-dimères sont négatifs : **S'orienter vers une autre hypothèse diagnostique**

NB : Pour adresser le patient, un transport allongé systématique n'est pas justifié.



ECG typique



Références

- White RH. The Epidemiology of Venous Thromboembolism. *Circulation* 2003;107:41-8.
- Stein PD, et al. Clinical characteristics of patients with acute pulmonary embolism: data from PIOPED II. *Am J Med.* 2007;120:871-9.
- Klok FA, Mos ICM, Nijkeuter M, et al. Simplification of the revised Geneva score for assessing clinical probability of pulmonary embolism. *Arch Intern Med* 2008;168:2131-6.
- Kearon C, Akl EA, Comerota AJ, et al. Antithrombotic therapy for VTE disease: Antithrombotic Therapy and Prevention of Thrombosis, 9th ed. American College of Chest Physicians Evidence-Based Clinical Practice Guidelines. *Chest* 2012;141:e419S-94S.